

KIN INTERNATIONAL AWARDS

2ND INTERNATIONAL COMPETITION OF CLINICAL CASES IN PERIODONTOLOGY AND SURGERY

Tratamiento rehabilitador y multidisciplinar de ortodoncia, cirugía oral y prótesis tras un traumatismo dental.

Inés González Sánchez, Jaime González Conde, Francisco José Sánchez González-Dans

La Coruña, España

KIN INTERNATIONAL AWARDS

2ND INTERNATIONAL COMPETITION OF CLINICAL CASES IN PERIODONTOLOGY AND SURGERY

Resumen

El gran impacto a nivel social y psicológico que producen los traumatismos en los dientes anteriores nos obliga a realizar una adecuada rehabilitación. Para ello es necesaria, muchas veces, la coordinación de diferentes profesionales con formación preferente en diversas áreas de la odontología, para optimizar un tratamiento multidisciplinar. Este tipo de tratamientos no es viable sin un equipo coordinado y en constante comunicación capaz de realizar un adecuado diagnóstico, planificación y seguimiento del caso.

Presentamos un paciente que, tras haber sufrido un traumatismo con avulsión del incisivo central superior izquierdo en la infancia, acude a consulta diez años después con la intención de alinear todos sus dientes y corregir la maloclusión provocada tras la avulsión. Después de valorar diferentes opciones de tratamiento, debido a la complejidad que presentaba el caso, decidimos abordarlo mediante un tratamiento multidisciplinar de ortodoncia, cirugía y prótesis sobre implantes. Si la avulsión hubiera sido intervenida nada más producirse, probablemente el tratamiento podría haber sido menos duradero, complejo y costoso para el paciente.

KIN INTERNATIONAL AWARDS

2ND INTERNATIONAL COMPETITION OF CLINICAL CASES IN PERIODONTOLOGY AND SURGERY

Introducción

Los traumatismos dentales son lesiones que pueden producirse en los dientes, en el hueso y en los demás tejidos de soporte, como consecuencia de un impacto físico. Los traumatismos dentales son unas de las urgencias más habituales en nuestras clínicas dentales. De hecho, son, después de la caries dental, la segunda causa de atención de los Odontopediatras, ya que generan dolor, molestias y alteraciones funcionales y estéticas repentinas, así como preocupación a sus padres. Pueden ir acompañados de lesiones de los tejidos blandos, como el labio, con hemorragia e inflamación. Deben ser tratados de inmediato y requieren controles a largo plazo ya que pueden producir complicaciones pasado un tiempo de haber recibido el golpe.

La exploración de la dentición temporal de un paciente tras un traumatismo es muy importante no solo por la presencia de alteraciones en ella, sino también porque permite identificar alteraciones en el futuro desarrollo de la dentición permanente.

Las causas fundamentales por las que ocurren estos traumatismos son los accidentes escolares, las actividades deportivas y por desgracia en los últimos años el maltrato infantil y la violencia de género. El pronóstico de un traumatismo dental depende de sus características físicas, del área afectada y de la inmediata atención por parte de un Odontólogo. Cuando este tratamiento se retrasa, se pueden producir alteraciones mayores que dificultan el posterior diagnóstico y tratamiento del paciente, .

Los dientes que sufren traumatismos dentales con más frecuencia son los incisivos superiores, seguidos por los incisivos laterales superiores y los incisivos centrales inferiores .

Entre los múltiples problemas que presentan estos traumatismos en los dientes anteriores de los niños, destaca el efecto psicológico que produce tanto en los padres como en los propios niños, sobre todo cuando ocurren en los dientes definitivos .

Para obtener un resultado adecuado en el tratamiento de un traumatismo dental, es necesario un enfoque multidisciplinar

KIN INTERNATIONAL AWARDS

2ND INTERNATIONAL COMPETITION OF CLINICAL CASES IN PERIODONTOLOGY AND SURGERY

en el que la planificación sea la consecuencia de la interacción de varios profesionales, que no solo tienen una dedicación especializada, sino una visión similar del concepto de rehabilitación funcional y estética.

KIN INTERNATIONAL AWARDS

2ND INTERNATIONAL COMPETITION OF CLINICAL CASES IN PERIODONTOLOGY AND SURGERY

Anamnesis

Presentamos el caso de un caso de un paciente que, en el año 2008, con nueve años, sufrió un traumatismo con avulsión del incisivo central superior izquierdo que no fue tratado de inmediato. El paciente acude a nuestra clínica diez años después de la avulsión, en octubre de 2018. Tiene ya diecinueve años y el motivo de su consulta es valorar la posibilidad de alinear todos los dientes y corregir la maloclusión provocada tras la avulsión del incisivo central superior izquierdo.

Para poder realizar un diagnóstico inicial del caso realizamos una ortopantomografía (Figura 1) el día que exploramos al paciente en la primera consulta .

Hacemos también una exploración intraoral y observamos como tras la avulsión del incisivo central superior izquierdo, los dientes adyacentes han sufrido un proceso de desplazamiento, ocupando por tanto su espacio. El paciente presenta una clase II molar bilateral con sobremordida, compresión maxilar y desviación de la línea media superior hacia la izquierda.

Para realizar un adecuado diagnóstico y plan de tratamiento consideramos fundamentales los registros ortodóncicos , por lo que hacemos fotografías intraorales, radiografías (por ya disponer de la ortopantomografía hicimos solamente una telerradiografía) y tomamos unos modelos de estudio (Figuras 2,3 y 4).

KIN INTERNATIONAL AWARDS

2ND INTERNATIONAL COMPETITION OF CLINICAL CASES IN PERIODONTOLOGY AND SURGERY

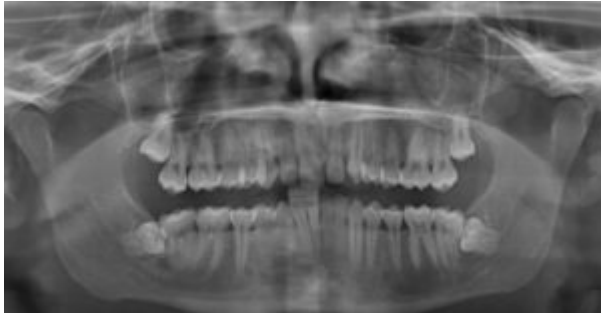

Figura 1. Ortopantomografía inicial del paciente

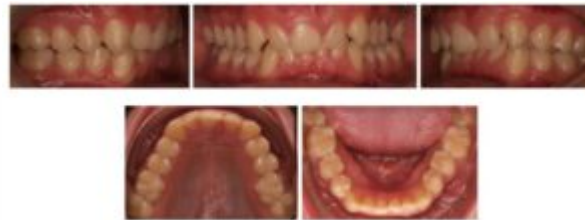

Figura 2. Fotografías intraorales iniciales

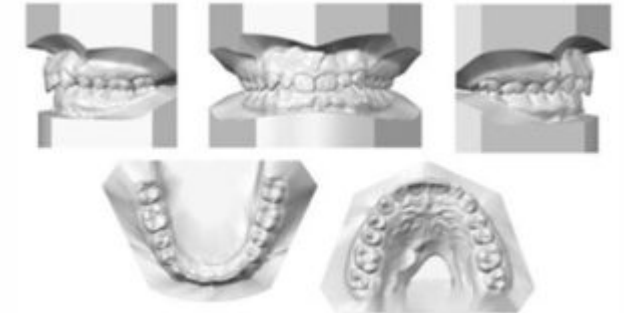


Figura 3. Modelos de estudio

KIN INTERNATIONAL AWARDS

2ND INTERNATIONAL COMPETITION OF CLINICAL CASES IN PERIODONTOLOGY AND SURGERY

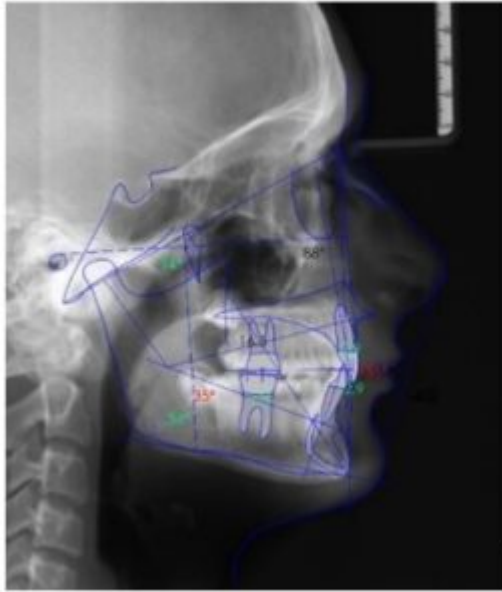


Figura 4. Telerradiografía

KIN INTERNATIONAL AWARDS

2ND INTERNATIONAL COMPETITION OF CLINICAL CASES IN PERIODONTOLOGY AND SURGERY

Plan de tratamiento

Planificamos la realización de un tratamiento multidisciplinar combinado entre ortodoncia, cirugía oral y prótesis. En primer lugar, teníamos que realizar un tratamiento de ortodoncia con el fin de alinear los dientes, centrar las líneas medias y conseguir una clase I molar y canina. Además, teníamos que abrir espacio a nivel del incisivo central superior izquierdo para posteriormente poder colocar un implante con una corona.

Realización del tratamiento

El tratamiento de ortodoncia comienza el 26 de octubre de 2018, y se decide colocar brackets de autoligado Damon Q (Figura 5).

Tras la colocación de los brackets, el ortodoncista revisa al paciente cada dos meses durante los primeros seis meses. En ese momento se hace un control radiográfico con una ortopantomografía en la que se valora la necesidad, o no, de recementar alguno de los brackets con el objetivo de paralelizar adecuadamente las raíces y alinear los dientes (Figuras 6 y 7).

Una vez alineados los dientes y las raíces, y habiendo generado el espacio adecuado para poder colocar el implante en el incisivo central superior izquierdo, al ortodoncista establece el objetivo de obtener una buena intercuspidad para conseguir una clase I molar y canina bilateral. El ortodoncista le coloca al paciente un diente provisional de resina en el arco de ortodoncia (Figura 8) y empieza el tratamiento de cirugía.

Tras comprobar que el crecimiento óseo del paciente ha finalizado con una radiografía mano-muñeca, la cirujana solicita una exploración radiográfica con Cone Beam del paciente (Figura 9) para poder planificar de manera adecuada la colocación del implante a nivel del incisivo central superior izquierdo. En el Cone Beam podemos ver como el foramen nasopalatino se encuentra en la zona donde debería ir colocado el implante.

Además, intraoralmente vemos que el frenillo también ocupa el centro del espacio donde va a ir posteriormente la corona sobre el implante del incisivo central superior izquierdo (Figura 10).

Tras leer múltiple bibliografía acerca de la colocación de implantes en el foramen nasopalatino, y comprobar las ventajas que presenta dicha técnica, decidimos llevarla a cabo. También será necesario realizar una frenectomía labial superior.

El día 11 de octubre de 2019 se realiza la cirugía. Se hace una incisión crestal a nivel del incisivo central superior izquierdo y se extiende intrasulcularmente al incisivo central superior derecho y al incisivo lateral superior izquierdo para evitar la realización de descargas en el frente anterosuperior. Se realiza la desperiostización de la zona, se localiza el foramen nasopalatino y se elimina el paquete vasculonervioso nasopalatino. Finalmente se procede a colocar el implante en el

KIN INTERNATIONAL AWARDS

2ND INTERNATIONAL COMPETITION OF CLINICAL CASES IN PERIODONTOLOGY AND SURGERY

foramen nasopalatino y se coloca un tornillo de cierre sobre el implante para dejarlo sumergido (Figura 11).

El día de la cirugía se dejó puesto de nuevo el arco de ortodoncia con el diente provisional. Se realizaron las revisiones oportunas durante un tiempo, tanto en ortodoncia como en cirugía.

El día 12 de marzo de 2020 el implante ya estaba osteointegrado, por lo que se hace la segunda cirugía del implante y se le coloca un pilar de cicatrización. Ese mismo día se realiza la frenectomía labial superior. Después de todas las cirugías realizadas, se aplicó en una gasa al paciente PerioKIN Hyaluronic 1% y se le indicó que lo aplicase en casa tres veces al día durante dos semanas. Siempre indicamos este tratamiento tras cualquier procedimiento quirúrgico ya que, entre otros muchos beneficios, la clorhexidina favorece la reducción del biofilm dental y el ácido hialurónico mejora y tonifica visiblemente el aspecto de las encías y mucosas delicadas, proporcionando una sensación de confort inmediata.

Debido a la pandemia mundial producida por la covid-19, las citas del paciente sufrieron un lógico retraso, por lo que la fase protésica que se debería haber iniciado tras la realización de la cirugía sobre el implante, tuvo que posponerse dos meses.

En mayo de 2020 el prostodoncista realiza un escáner intraoral para colocarle al paciente una corona provisional de acrílico atornillada sobre el implante. Se le pide al laboratorio que copie la anatomía del incisivo central superior derecho y que deje el perfil de emergencia a nivel de ese mismo incisivo central superior derecho, dejando un diastema en distal del incisivo central superior izquierdo para cerrar ese espacio con la ortodoncia y poder finalizar el caso adecuadamente. A la corona provisional atornillada sobre el implante se le cementa un bracket ya que el paciente no quería que el diente tuviese una apariencia diferente a la de los dientes adyacentes (Figura 12).

Mediante la utilización de una corona provisional atornillada sobre el implante, el prostodoncista fue conformando una nueva estructura de encía alrededor del implante, y el ortodoncista retira los brackets (Figura 13) dejando una retención fija inferior de canino a canino y una placa Hawley en la arcada superior como retención nocturna.

El 28 de diciembre de 2020, tras alcanzar una estética adecuada de la encía alrededor del implante, procedimos a realizar la corona definitiva, obteniendo un resultado funcional y estético acorde al que habíamos planificado inicialmente (Figura 14).

KIN INTERNATIONAL AWARDS

2ND INTERNATIONAL COMPETITION OF CLINICAL CASES IN PERIODONTOLOGY AND SURGERY

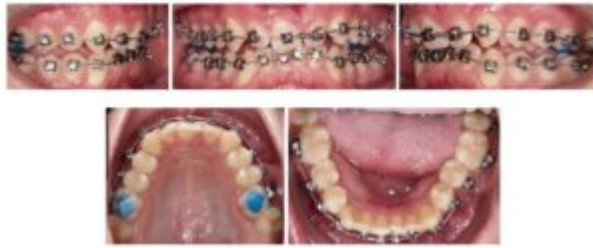

Figura 5. Fotografías intraorales

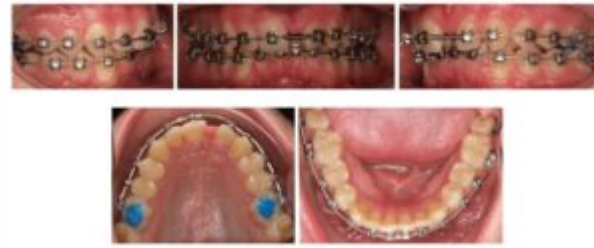

Figura 6. Fotografías intraorales

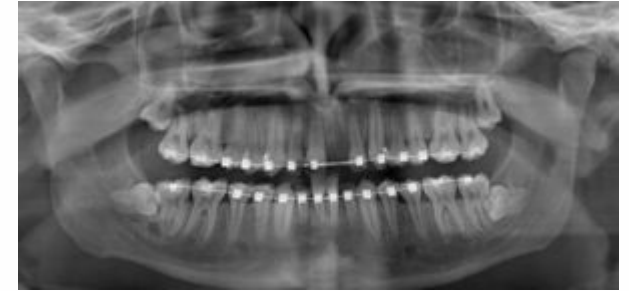


Figura 7. Ortopantomografía de control

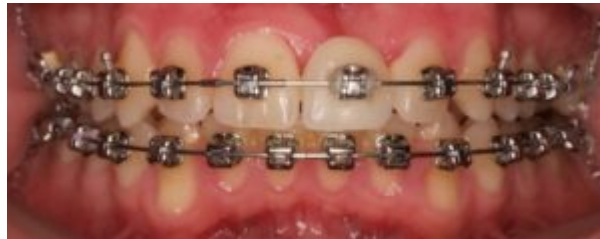

Figura 8. Colocación de diente provisional

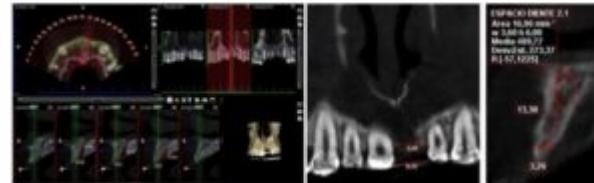


Figura 9. Cone Beam del maxilar superior

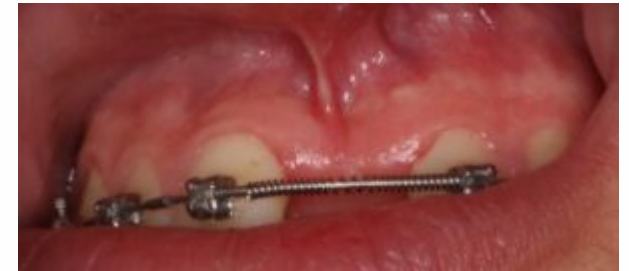

Figura 10. Fotografía intraoral

KIN INTERNATIONAL AWARDS

2ND INTERNATIONAL COMPETITION OF CLINICAL CASES IN PERIODONTOLOGY AND SURGERY

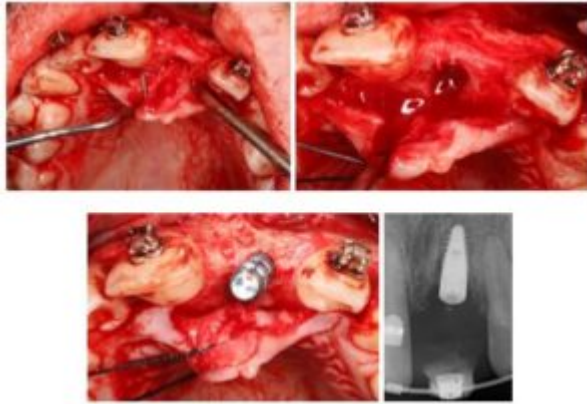


Figura 11. Fotografías intraorales y radiografía periapical el día de la colocación del implante

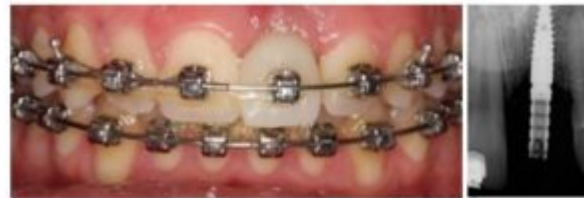

Figura 12. Fotografía intraoral y radiografía periapical con el provisional atornillado sobre el implante

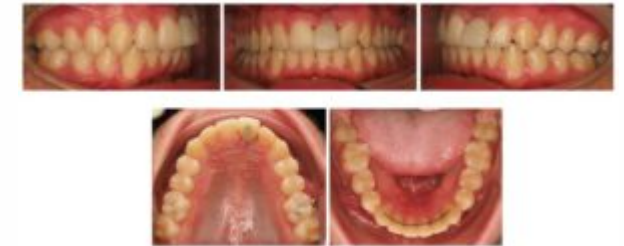

Figura 13. Fotografías intraorales tras la retirada de la ortodoncia

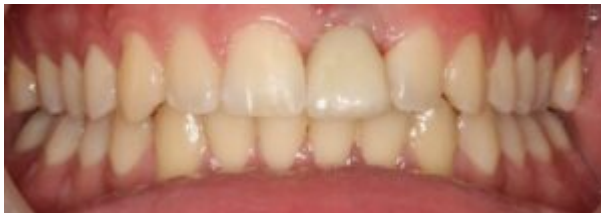

Figura 14. Fotografía final del caso

KIN INTERNATIONAL AWARDS

2ND INTERNATIONAL COMPETITION OF CLINICAL CASES IN PERIODONTOLOGY AND SURGERY

Seguimiento

Este es el seguimiento del caso un año después de haber finalizado el tratamiento (Figuras 15, 16).

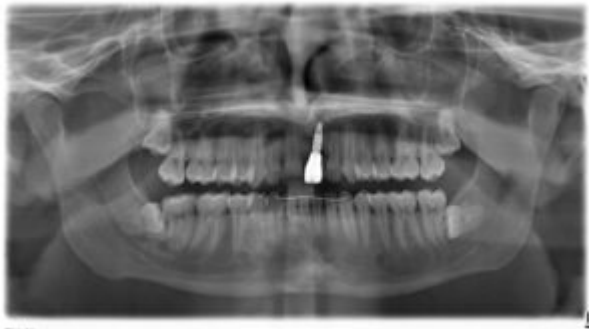

Figura 15. Ortopantomografía de control al año de finalizar el tratamiento

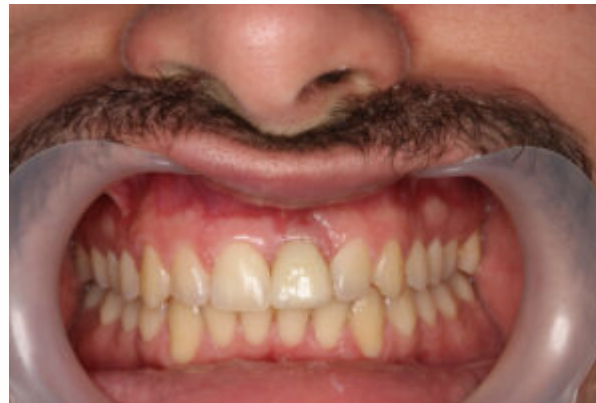

Figura 16. Fotografía de control al año de finalizar el tratamiento

KIN INTERNATIONAL AWARDS

2ND INTERNATIONAL COMPETITION OF CLINICAL CASES IN PERIODONTOLOGY AND SURGERY

Discusión

Cuando un paciente sufre un traumatismo dental, es muy importante que el primer Odontólogo que lo vea tenga los conocimientos y el material necesario para solucionar el problema y mejorar el pronóstico del tratamiento . Cuando esto no es así, por la aparición de determinadas circunstancias desfavorables, se complica la posibilidad de alcanzar unos resultados predecibles, acordes a las necesidades estéticas de nuestros pacientes.

Un buen equipo multidisciplinar es imprescindible para poder tratar a los pacientes de la mejor manera posible. Este equipo ha de estar coordinado y en constante comunicación para poder realizar un adecuado diagnóstico, planificación y seguimiento del caso . Gracias a esto, hemos podido resolver el problema inicial del paciente, así como las complicaciones que han ido surgiendo a lo largo del tratamiento.

A pesar de que el diagnóstico de un caso es único, existen múltiples opciones de tratamiento, pero serán los conocimientos y la habilidad de los profesionales que van a tratar al paciente los que determinen el tratamiento que se realizará finalmente.

KIN INTERNATIONAL AWARDS

2ND INTERNATIONAL COMPETITION OF CLINICAL CASES IN PERIODONTOLOGY AND SURGERY

Conclusión

Si un traumatismo dental no se trata de inmediato aparecen problemas de difícil solución en el curso del tratamiento. Los traumatismos dentales pueden provocar alteraciones a nivel estético, funcional y psicológico y, por tanto, el plan de tratamiento de un paciente que ha sufrido un traumatismo dental siempre será individualizado en función de sus necesidades.

Por último, destacar que la inserción de un implante osteointegrado en el foramen nasopalatino es una opción quirúrgica válida para nuestros pacientes más jóvenes que carece prácticamente de contraindicaciones.

KIN INTERNATIONAL AWARDS

2ND INTERNATIONAL COMPETITION OF CLINICAL CASES IN PERIODONTOLOGY AND SURGERY

Referencias

- Hirata R, Kaiharaet Y, Suzuki J, Kozai K. Management of intruded primary teeth after traumatic injuries. *Pediatric Dental Journal*. 2011;21:94-100.
- Loomba K, Loomba A, Bains R, Bains VK. A proposal for classification of tooth fractures based on treatment need. *J Oral Sci*. 2010;52(4):517-529.
- Kenny DJ, Barrett EJ, Johnston DH, Sigal MJ, Tenenbaum HC. Clinical management of avulsed permanent incisors using Emdogain: initial report of an investigation. *J Can Dent Assoc*. 2000;66(1):21-26.
- García C, Pérez L, Castejón I. Prevalencia y etiología de los traumatismos dentales: una revisión. *RCOE*. 2003;8(2):131-141.
- Bendo C, Scarpelli A, Pimienta P, Pereira A. Correlation between socioeconomic indicators and traumatic dental literature review. *Dental Traumatol*. 2009;25(4):5.
- Molander B, Ahlqwist M, Gröndahl HG. Panoramic and restrictive intraoral radiography in comprehensive oral radiographic diagnosis. *Eur J Oral Sci*. 1995;103(4):191-198.
- Paredes V, Gandia JL, Cibrian R. Registros diagnósticos digitales en ortodoncia: situación actual. *Med oral Patol Oral Cir Bucal*. 2006;11(1):88-93.
- Thilander B, Odman J, Jemt T. Single implants in the upper incisor region and their relationship to the adjacent teeth. An 8-year follow-up study. *Clin Oral Implants Res*. 1999;10(5):346-355.
- Jamilian A, Perillo L, Rosa M. Missing upper incisors: a retrospective study of orthodontic space closure versus implant. *Prog Orthod*. 2015;16:2.
- Bornstein MM, Horner K, Jacobs R. Use of cone beam computed tomography in implant dentistry: current concepts, indications and limitations for clinical practice and research. *Periodontol 2000*. 2017;73(1):51-72.
- Cavallaro J, Tsuji S, Chiu TS, Greenstein G. Management of the nasopalatine canal and foramen associated with dental implant therapy. *Compend Contin Educ Dent*. 2016;38(6):367-374.
- Rao JB, Tatuskar P, Pulla A, Kumar N, Patil SC, Tiwari I. Radiographic assessment of anatomy of nasopalatine canal for dental

KIN INTERNATIONAL AWARDS

2ND INTERNATIONAL COMPETITION OF CLINICAL CASES IN PERIODONTOLOGY AND SURGERY

implant placement: a cone beam computed tomographic study. *J Contemp Dent Pract.* 2018;19(3):301-305.

Singhal MK, Dandriyal R, Aggarwal A, Agarwal A, Yadav S, Baranwal P. Implant placement into the nasopalatine foramen: considerations from anatomical and surgical point of view. *Ann Maxillofac Surg.* 2018;8(2):347-351.

Furze D, Byrne A, Alam S, Wittneben JG. Esthetic outcome of implant supported crowns with and without peri-implant conditioning using provisional fixed prosthesis: a randomized controlled clinical trial. *Clin Implant Dent Relat Res.* 2016;18(6):1153-1162.

Wittneben JG, Wismeijer D, Brägger U, Joda T, Abou-Ayash S. Patient-reported outcome measures focusing on aesthetics of implant -and tooth- supported fixed dental prostheses: a systematic review and meta-analysis. *Clin Oral Implants Res.* 2018;29(16):224-240.

Bakland LK, Andreasen JO. Dental traumatology: essential diagnosis and treatment planning. *Endod Top.* 2004;7(1):14-34.

Elbay US, Baysal A, Elbay M, Sar?dag S. Multidisciplinary approach to delayed treatment of traumatic teeth injuries involving extrusive luxation, avulsion and crown fracture. *Oper Dent.* 2014;39(6):566-571.

Poi WR, Cardoso LC, Castro JC, Cintra LT, Gulinelli JL, de Lazari JA. Multidisciplinary treatment approach for crown fracture and crown -root fracture- a case report. *Dent Traumatol.* 2007;23(1):51-55.