

KIN INTERNATIONAL AWARDS

2ND INTERNATIONAL COMPETITION OF CLINICAL CASES IN PERIODONTOLOGY AND SURGERY

Injerto de hueso, membrana más implante pieza 2.1

Raquel Rodríguez Salazar

San jose, Costa Rica

KIN INTERNATIONAL AWARDS

2ND INTERNATIONAL COMPETITION OF CLINICAL CASES IN PERIODONTOLOGY AND SURGERY

Resumen

Paciente se presenta a consulta con absceso periodontal por un trauma que recibió desde hace muchos años , envió tac para valorar el caso y hay lesión grande más fisura por lo que se toma la decisión de hacer exodoncia , colocar hueso más membrana buen tratamiento porque es un diente anterior y luego el implante

KIN INTERNATIONAL AWARDS

2ND INTERNATIONAL COMPETITION OF CLINICAL CASES IN PERIODONTOLOGY AND SURGERY

Introducción

Se le realizará a la paciente Andrea Chacon la extracción de su diente anterior ya que presenta fractura y no se puede salvar la pieza por lo que se le propone hacer un injerto de hueso porque en el tac se ve el defecto muy grande , se le colocara hueso, se hará un implante y una Corona devolviéndole a la paciente la sonrisa, con mucha dedicación de parte de los doctores y la colaboración de ella en su higiene y en sus citas de control lograremos una rehabilitación exitosa

KIN INTERNATIONAL AWARDS

2ND INTERNATIONAL COMPETITION OF CLINICAL CASES IN PERIODONTOLOGY AND SURGERY

Anamnesis

Paciente de 44 años llega por dolor se hace valoración estado de las piezas (Paciente refiere caída hace 14 años donde se quebró la corona de la P.1.1, debido a lo cual realizaron endodoncia y colocaron corona de porcelana. Hace 2 años realizaron endodoncia en P.2.1, presenta fistula a nivel de ápice. Pre-diabética, padece colesterol alto, pero está sin medicación. Alérgica a penicilina y varios antibióticos. Cirugía en tobillo reciente. Bruxista tiene férula, pero no la usa

KIN INTERNATIONAL AWARDS

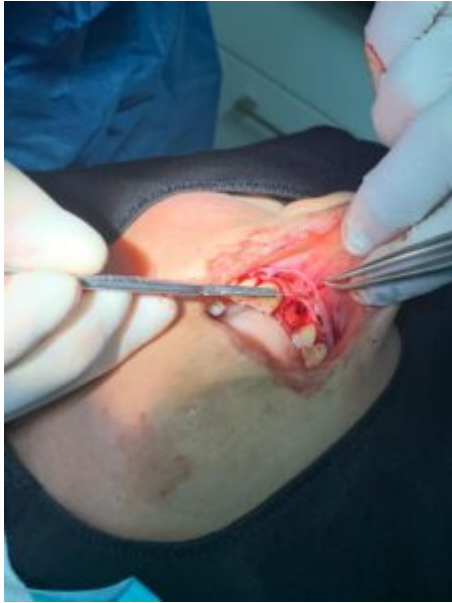2ND INTERNATIONAL COMPETITION OF CLINICAL CASES IN PERIODONTOLOGY AND SURGERY

Plan de tratamiento

Exodoncia conservadora de 2.1, injerto de hueso y colocación de Membrana para regenerar , esperar 6 meses toma de tac y colocación de implante luego colocación de Corona estética

KIN INTERNATIONAL AWARDS

2ND INTERNATIONAL COMPETITION OF CLINICAL CASES IN PERIODONTOLOGY AND SURGERY



Exodoncia conservando el alveolo

KIN INTERNATIONAL AWARDS

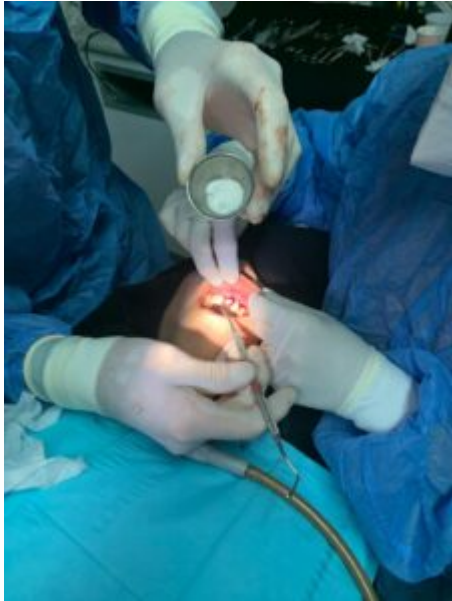
2ND INTERNATIONAL COMPETITION OF CLINICAL CASES IN PERIODONTOLOGY AND SURGERY

Realización del tratamiento

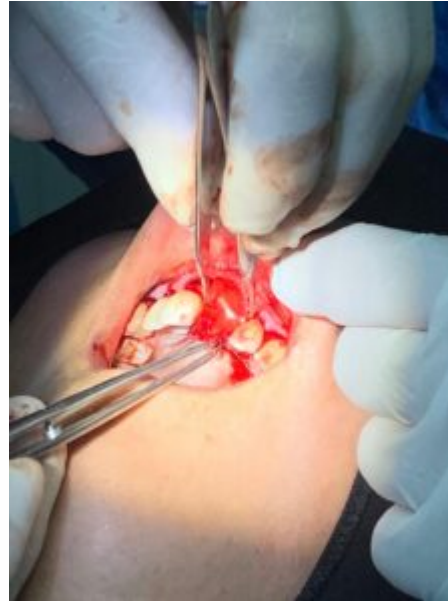
Se realiza todo lo planeado se hace la exodoncia atraumatica lo más conservador posible ,ese mismo día se coloca bastante hueso para que quede perfecto ,se coloca una membrana se sutura se envía antibiótico, analgésicos y perio Kin en gel full 3 veces al día o más veces , complex dos veces al día ! Se esperan 6 meses se coloca el implante con el tac que se analizó de igual manera se sutura se manda todo el tratamiento de cicatrización perio Kin , complex,pasta Fkd , sensi Kin , se esperan 6 meses más y colocamos la Corona de zirconio

KIN INTERNATIONAL AWARDS

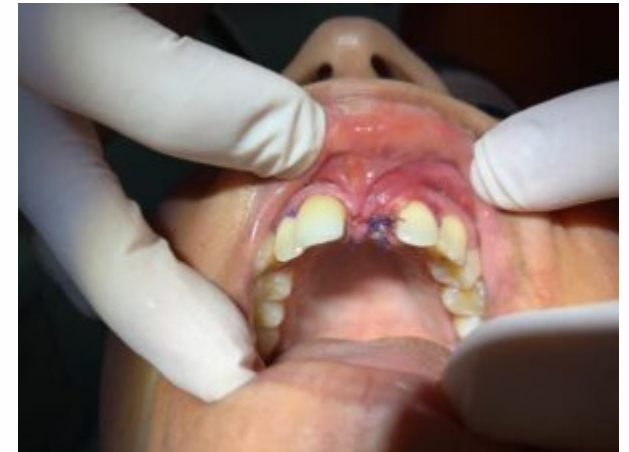2ND INTERNATIONAL COMPETITION OF CLINICAL CASES IN PERIODONTOLOGY AND SURGERY



Colocación de hueso



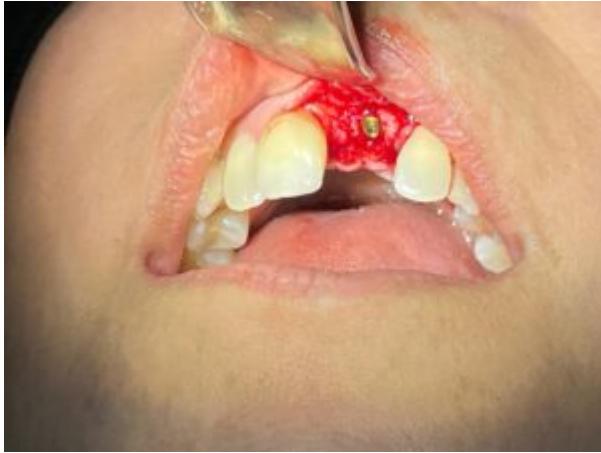Colocación de membrana



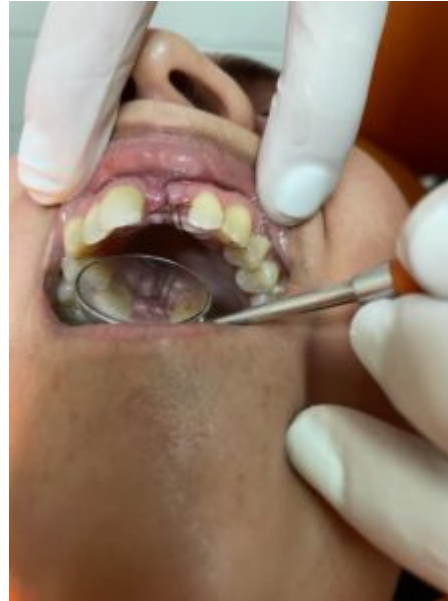Sutura para esperar 6 meses para un futuro implante

KIN INTERNATIONAL AWARDS

2ND INTERNATIONAL COMPETITION OF CLINICAL CASES IN PERIODONTOLOGY AND SURGERY



Colocación implante titanio



Sutura para un sábado exitoso

KIN INTERNATIONAL AWARDS

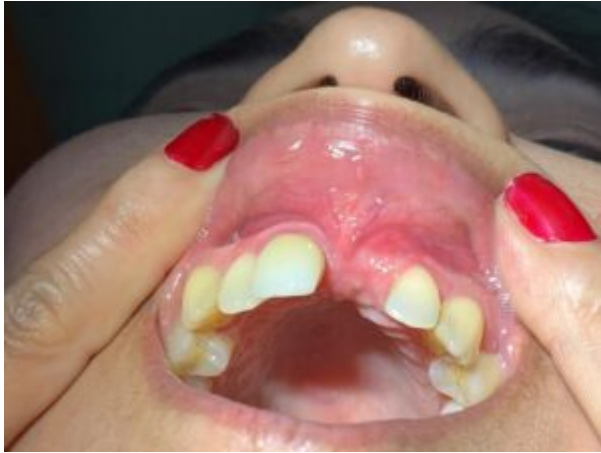2ND INTERNATIONAL COMPETITION OF CLINICAL CASES IN PERIODONTOLOGY AND SURGERY

Seguimiento

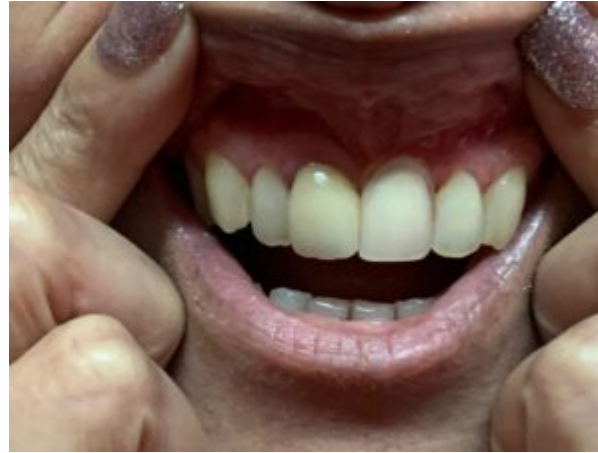Se hacen las tomografías necesarias y las radiografías desde el año 2020 que la paciente llegó con dolor y fístula , se vuelve a tomar tac después del injerto ,de realiza el implante se manda tac y se chequea cada 6 meses en limpiezas dentales al día de hoy julio 2022 está perfecta ?

KIN INTERNATIONAL AWARDS

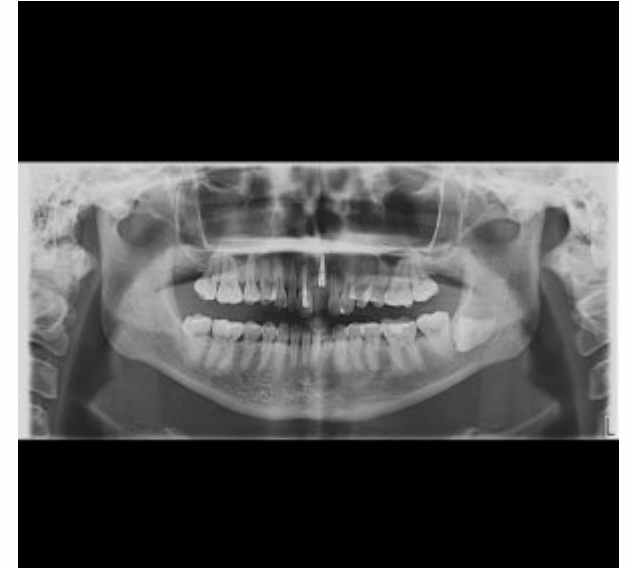
2ND INTERNATIONAL COMPETITION OF CLINICAL CASES IN PERIODONTOLOGY AND SURGERY



Encía sana con todo el kit Kin



Colocación flipper prótesis provisional



Radiografía panorámica antes de hacer la Corona de zirconio

KIN INTERNATIONAL AWARDS

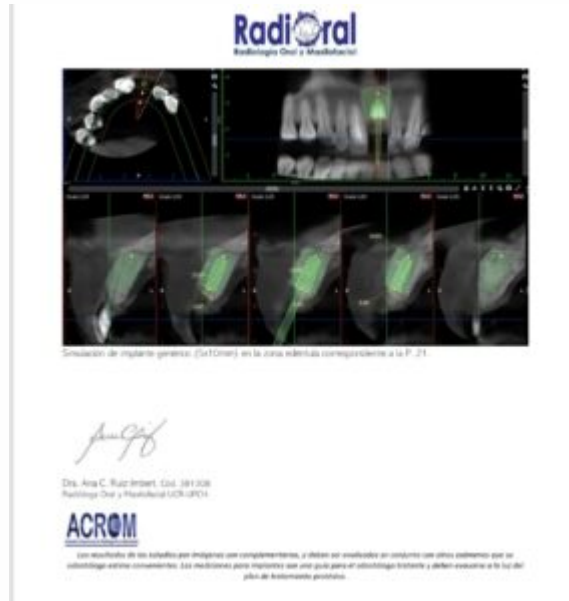
2ND INTERNATIONAL COMPETITION OF CLINICAL CASES IN PERIODONTOLOGY AND SURGERY

Discusión

La buena higiene , el buen diagnóstico , las herramientas necesarias para lograr un buen tratamiento son indispensables , el control posoperatorio , el seguimiento al paciente , la motivación , esperar el tiempo prudente para un adecuado tratamiento son indispensables

KIN INTERNATIONAL AWARDS

2ND INTERNATIONAL COMPETITION OF CLINICAL CASES IN PERIODONTOLOGY AND SURGERY



Tac para valorar futuro implante

KIN INTERNATIONAL AWARDS

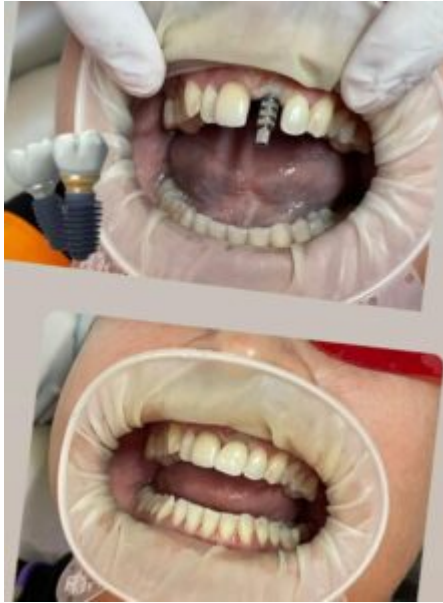2ND INTERNATIONAL COMPETITION OF CLINICAL CASES IN PERIODONTOLOGY AND SURGERY

Conclusión

Ante una fractura o fisura radicular y cuando ya hay un absceso la opción es extraer la pieza dental y actuar de la mejor manera para devolverle al paciente su diente anterior casi o muy igual a cómo lo tenía

KIN INTERNATIONAL AWARDS

2ND INTERNATIONAL COMPETITION OF CLINICAL CASES IN PERIODONTOLOGY AND SURGERY



Colocación de Corona