

KIN INTERNATIONAL AWARDS

2ND INTERNATIONAL COMPETITION OF CLINICAL CASES IN PERIODONTOLOGY AND SURGERY

Bone graft, membrane plus implant part 2.1

Raquel Rodríguez Salazar

San jose, Costa Rica

KIN INTERNATIONAL AWARDS

2ND INTERNATIONAL COMPETITION OF CLINICAL CASES IN PERIODONTOLOGY AND SURGERY

Abstract

Paciente se presenta a consulta con absceso periodontal por un trauma que recibió desde hace muchos años , envió tac para valorar el caso y hay lesión grande más fisura por lo que se toma la decisión de hacer exodoncia , colocar hueso más membrana buen tratamiento porque es un diente anterior y luego el implante

KIN INTERNATIONAL AWARDS

2ND INTERNATIONAL COMPETITION OF CLINICAL CASES IN PERIODONTOLOGY AND SURGERY

Introduction

Se le realizará a la paciente Andrea Chacon la extracción de su diente anterior ya que presenta fractura y no se puede salvar la pieza por lo que se le propone hacer un injerto de hueso porque en el tac se ve el defecto muy grande , se le colocara hueso, se hará un implante y una Corona devolviéndole a la paciente la sonrisa, con mucha dedicación de parte de los doctores y la colaboración de ella en su higiene y en sus citas de control lograremos una rehabilitación exitosa

KIN INTERNATIONAL AWARDS

2ND INTERNATIONAL COMPETITION OF CLINICAL CASES IN PERIODONTOLOGY AND SURGERY

Anamnesis

Paciente de 44 años llega por dolor se hace valoración estado de las piezas (Paciente refiere caída hace 14 años donde se quebró la corona de la P.1.1, debido a lo cual realizaron endodoncia y colocaron corona de porcelana. Hace 2 años realizaron endodoncia en P.2.1, presenta fistula a nivel de ápice. Pre-diabética, padece colesterol alto, pero está sin medicación. Alérgica a penicilina y varios antibióticos. Cirugía en tobillo reciente. Bruxista tiene férula, pero no la usa

KIN INTERNATIONAL AWARDS

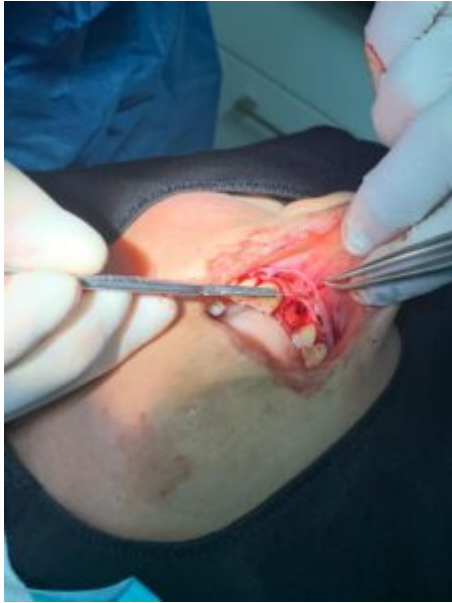2ND INTERNATIONAL COMPETITION OF CLINICAL CASES IN PERIODONTOLOGY AND SURGERY

Treatment plan

Conservative exodontia of 2.1, bone graft and placement of Membrane to regenerate, wait 6 months for CT scan and implant placement, then placement of aesthetic crown.

KIN INTERNATIONAL AWARDS

2ND INTERNATIONAL COMPETITION OF CLINICAL CASES IN PERIODONTOLOGY AND SURGERY



Exodontia preserving the alveolus

KIN INTERNATIONAL AWARDS

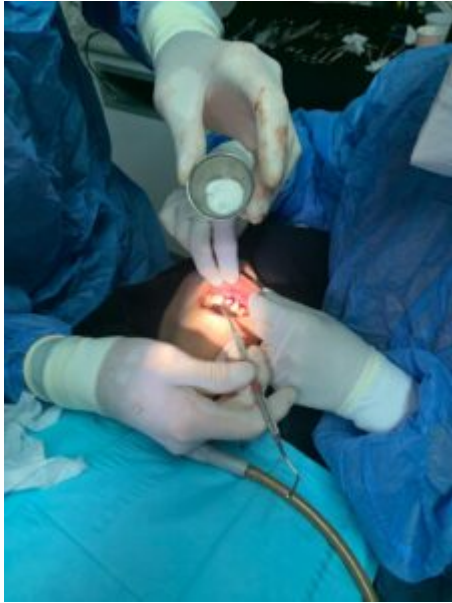
2ND INTERNATIONAL COMPETITION OF CLINICAL CASES IN PERIODONTOLOGY AND SURGERY

Carrying out the treatment

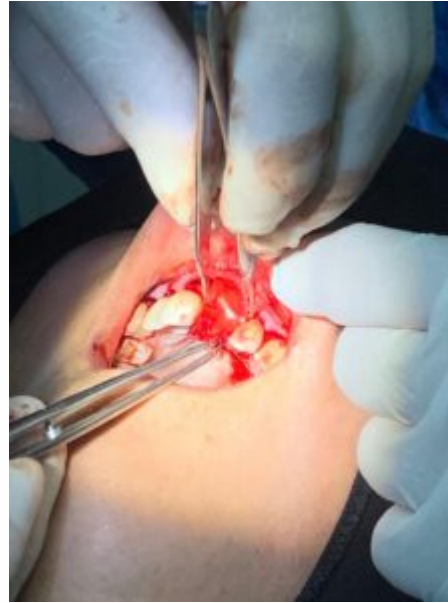
The atraumatic exodontia is carried out as conservatively as possible, that same day enough bone is placed to make it perfect, a membrane is placed, sutured, antibiotics, analgesics and perio Kin in full gel 3 times a day or more times a day, complex twice a day are sent! We wait 6 months and place the implant with the tac that was analysed in the same way, we suture and send all the healing treatment perio Kin, complex, Fkd paste, sensi Kin, we wait 6 more months and we place the zirconium crown.

KIN INTERNATIONAL AWARDS

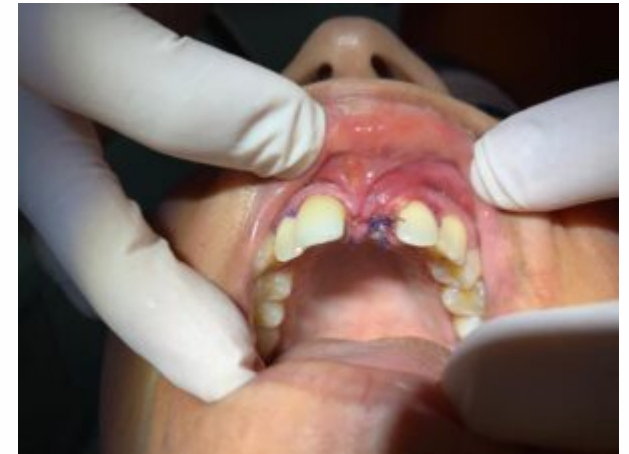2ND INTERNATIONAL COMPETITION OF CLINICAL CASES IN PERIODONTOLOGY AND SURGERY



Colocación de hueso



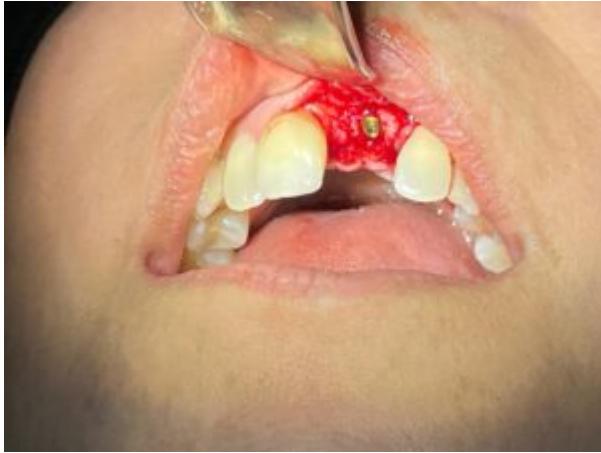Colocación de membrana



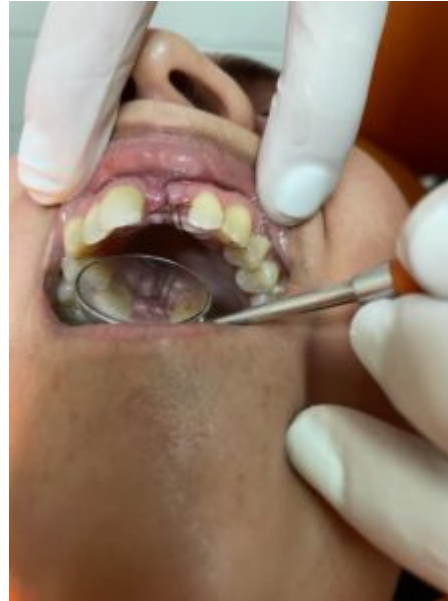Sutura para esperar 6 meses para un futuro implante

KIN INTERNATIONAL AWARDS

2ND INTERNATIONAL COMPETITION OF CLINICAL CASES IN PERIODONTOLOGY AND SURGERY



Colocación implante titanio



Stitching for a successful Saturday

KIN INTERNATIONAL AWARDS

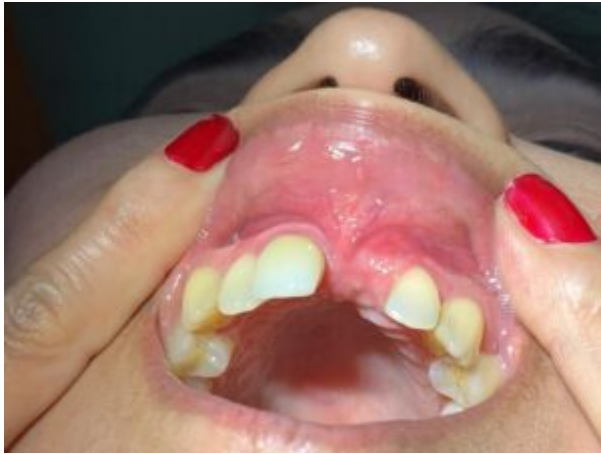2ND INTERNATIONAL COMPETITION OF CLINICAL CASES IN PERIODONTOLOGY AND SURGERY

Follow up

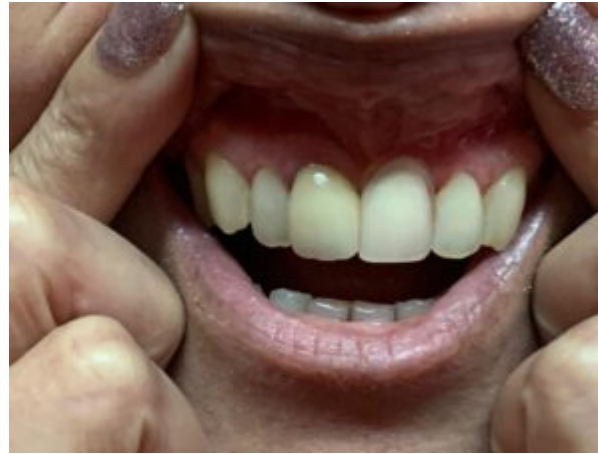Se hacen las tomografías necesarias y las radiografías desde el año 2020 que la paciente llegó con dolor y fístula , se vuelve a tomar tac después del injerto ,de realiza el implante se manda tac y se chequea cada 6 meses en limpiezas dentales al día de hoy julio 2022 está perfecta ?

KIN INTERNATIONAL AWARDS

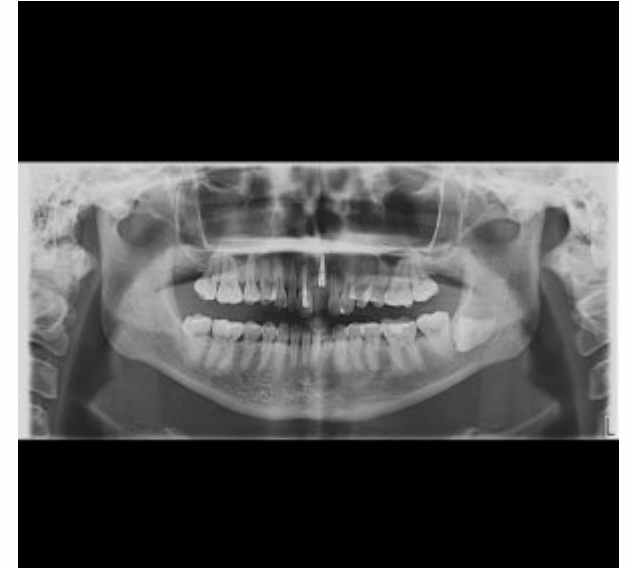
2ND INTERNATIONAL COMPETITION OF CLINICAL CASES IN PERIODONTOLOGY AND SURGERY



Healthy gums with the complete Kin kit



Colocación flipper prótesis provisional



Radiografía panorámica antes de hacer la Corona de zirconio

KIN INTERNATIONAL AWARDS

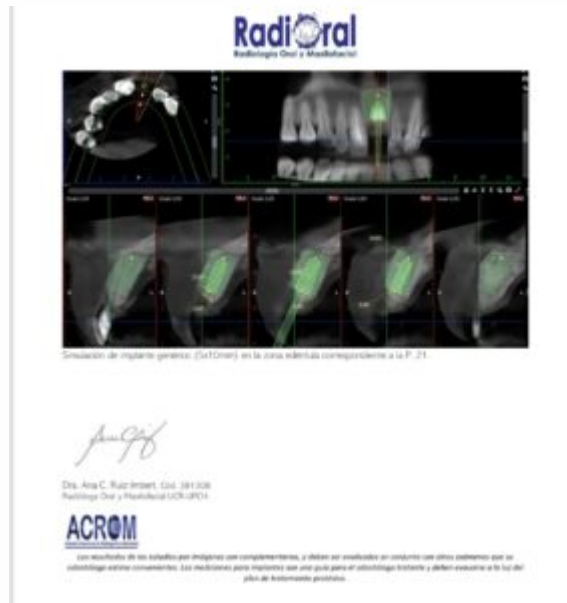
2ND INTERNATIONAL COMPETITION OF CLINICAL CASES IN PERIODONTOLOGY AND SURGERY

Discussion

La buena higiene , el buen diagnóstico , las herramientas necesarias para lograr un buen tratamiento son indispensables , el control posoperatorio , el seguimiento al paciente , la motivación , esperar el tiempo prudente para un adecuado tratamiento son indispensables

KIN INTERNATIONAL AWARDS

2ND INTERNATIONAL COMPETITION OF CLINICAL CASES IN PERIODONTOLOGY AND SURGERY



Tac para valorar futuro implante

KIN INTERNATIONAL AWARDS

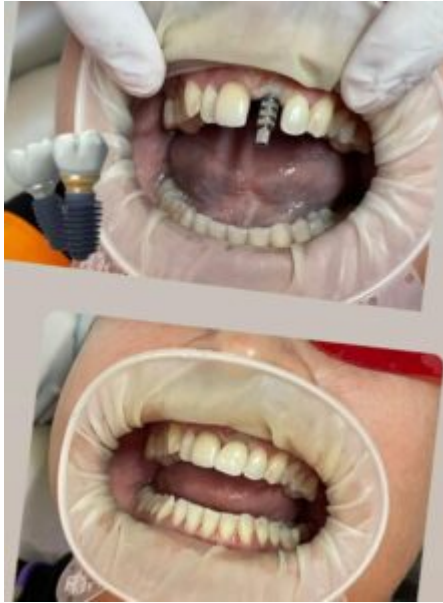2ND INTERNATIONAL COMPETITION OF CLINICAL CASES IN PERIODONTOLOGY AND SURGERY

Conclusion

In the case of a root fracture or fissure and when there is already an abscess, the option is to extract the tooth and act in the best way possible to give the patient their previous tooth back almost or very much the same as it was.

KIN INTERNATIONAL AWARDS

2ND INTERNATIONAL COMPETITION OF CLINICAL CASES IN PERIODONTOLOGY AND SURGERY



Corona Placement